

## 입퇴원 기록지 Admission and Discharge Record

Rectal carcinoma : 직장암

multiple liver metastasis : 다발성 간 전이암

Low anterior resection : 하부 전방 절제술

Partial hepatectomy : 부분 간 절제(술)

Lt Lat segmentectomy(Left lateral segmentectomy) : 왼쪽 측면 구역절제술

Incidental cholecystectomy : 부수적인 담낭 절제술

Chemotherapy : 화학요법

Gastroscopy : 위내시경 검사(법)

Abdomen-Pelvis CT(Abdomen-Pelvis Computed Tomography) : 복부 골반 컴퓨터 단층 촬영

## 퇴원요약 Discharge Summary

주호소 Chief complaints

constipation : 변비

tenesmus : 뒤통지, 이급후증

voiding difficulty : 배뇨 장애

현재 병력 Present illness

sigmoidoscopy : 구불창자내시경 검사

rectal ca : 직장암

colon study : 결장 검사

임상 & 특별 검사 Lab & Special tests

Abd sono(Abdomen sonogram) : 복부 초음파

colonoscopy : 대장내시경 검사

rectosigmoid : 직장구불결장

Lt lat segment of liver(Left lateral segment of liver) : 간의 왼쪽 측면 분절

Pathology : 병리학

rectum : 직장

adenocarcinoma : 선암종

moderately differentiated : 적당히 분화된

mixed polypoid & infiltrative type : 혼합 폴리포이드 & 침투형

pericolonic fat invasion : 회음부 지방 침윤

LN(Lymph Node) : 림프절

Tumor marker : 종양 표지자

CEA(Carcinoembryonic Antigen) : 암태아 항원

AFP(A-fetoprotein) : 알파태아단백

치료 Treatment

medical treatment : 약물 치료

chemotherapy : 화학 요법

operative treatment : 수술적 치료

LAR(Low Anterior Resection) : 하부 전방 절제술

partial hepatectomy : 부분 간 절제술

Lt lat segmentectomy(Left lateral segmentectomy) : 왼쪽 측면 구역절제술

Incidental cholecystectomy : 부수적인 담낭 절제술

## 경과기록 Progress Note

2020.01.22.

constipation : 변비

tenesmus : 뒤무직, 이급후증

stool caliber : 대변 구경

voiding difficulty : 배뇨 장애

local visit medication : 지역 방문 투약

sigmoidoscopy : 구불창자내시경 검사

colon study : 결장 검사

diabetic cataract : 당뇨병성 백내장

ECCE c PCL : 인공렌즈 삽입술을 동반한 낭외백내장 적출술

ECCE(Extracapsular Cataract Extraction) : 낭외백내장 적출술

PCL(Posterior Chamber Lens(Implantation)) : 인공렌즈 삽입술

lens : 렌즈

protrusion : 돌출

PTH(Palatine Tonsillar Hypertrophy) : 구개 편도선 비대(부갑상선 호르몬)

symmetric expansion : 대칭 확장

low abdominal discomfort : 하복부의 고통

L/S/K(Liver/Spleen/Kidney) : 간/비장/신장

2020.01.23.

KUB(Kidney Ureter and Bladder) : 콩팥요관방광 단순 촬영

dye : 조영제

enema : 관장

2020.01.24.

chronic superficial gastritis : 만성 표재성 위염

antrum : 방

metastatic mass : 전이성 종괴

aortolateral paraortic node : 대동맥 주변 림프절

perirectal fat infiltration : 회음부 지방 침윤

2020.01.25.

packed cell : 충전 세포

transfusion : 수혈

2020.01.27.

<operation summary> <수술 요약>

6. finding & procedure 소견 & 절차

Long midline skin incision with extension to left was made.

왼쪽으로 뻗은 긴 중간선 피부 절개가 이루어졌습니다.

Obstructing encircling mass on upper rectum with palpable several enlarged lymph node around the mass and hepatic nodules(X3)

종괴 주변 림프절 및 간결절 주변의 눈에 띄는 몇 개의 확대된 림프절이 있는 상부 직장의 포위 종괴를 방해한다.(X3)

Low anterior resection with end to end anastomosis used EEA 29mm, then hemovac drain X2 inserted.

EEA 기구 29mm를 사용한 후 헤모박 배액 X2를 삽입하고, 단단문합기가 있는 하부 전방 절제술

Incidental cholecystectomy and Left lateral segmentectomy for 2cm sized large mass on S3 involved to falciform ligament.

S3에 2cm 크기의 큰 종괴가 있는 경우 발생하는 담낭 절제술 및 왼쪽 측면 분절 절제술

Right partial hepatectomy(S6,7) for small two masses J·P drain inserted on cholecystectomy site and Lt lateral segmentectomy site.

담낭 절제 부위 및 좌측 측면 절제 부위에 삽입된 작은 두 종괴 잭슨 프렛 배액에 대한 우측 부분 간 절제술(S6,7)

<operation day> <수술 당일>

CBC(Complete Blood cell count) : 전혈구 검사


urine output F : 요 산출량 플루오린

serosanguineous : 장액혈액성

J·P drain(Jackson-Pratt drain) : 잭슨 프렛 배액

\* Jackson-Pratt drain : 주로 100~200mL 사용


\* Hemovac dms : 200, 400, 800mL 용기로 나뉨



2020.01.28.

Levin-tube : 엘튜브(비위관)

\*엘튜브, 비위관이라고 불리며 코부터 식도를 지나 위까지 도달해서 영양 공급을 하거나 배액을 하는 카테터이다.



gas passing : 가스 배출

2020.01.29.

bowel sound : 장음

2020.01.30.

foley cath.(foley catheter) : 폴리카테터

replacement : 대치, 교환

2020.01.31.

residual urine : 잔뇨

2020.02.02.

SOW(Sips of Water) : 소량의 물

bladder training : 방광 훈련

voiding sense : 배뇨 감각

2020.02.03.

diet : 식사

LD(Liquid Diet) : 연식

sump drain : 흡인 배출관

irrigation : 세척

change nelaton drain : 단순도뇨 배액 변경

### **\*식이처방 방법**

NPO(Nothing Per Oral) 금식

SOW(Sips of Water) 소량의 물

LD(Liquid Diet) 미음, 유동식

SD(Soft Diet) 죽, 연식

RD(Regular Diet) 일반식

TD(Tolerable Diet) 환자가 원하는 식이

보통 수술 후

NPO - 6시간 후 SOW - LD - SD 순서로 진행

TD 처방 있을 시, SD 또는 LD 가능함!!

LSD(Low Salt Diet) 저염식이

HPD(High Protein Diet) 고단백식이

DASH(Dietary Approaches to Stop Hypertension) 고혈압식이

2020.02.04.

LD(Liquid Diet) : 미음, 유동식

half stitch out : 반쯤 꿰매다

seroma : 장액종

DRE(digital rectal examination) : 직장 수지 검사

intact : 무손상

anastomosis site : 연결 부위

2020.02.10.

self voiding : 셀프 배뇨

anal pain : 항문 통증

Zinc oxide : 아연 산화물

WNL(Within Normal Limits) : 정상 범위 내

2020.02.11.

5-FU & Leukovorin, Oxal & Irinot : 항암제

\*FOLFOX의 약어

- FOL : Folinic acid(Leucovorin calcium)

- F : Fluorouraci(5-FU)

- OX : Oxaliplatin

2020.02.18.

prostate specific antigen, transrectal sonogram : 전립샘 특이 항원, 경직경 초음파 검사

2020.02.19.

transrectal sonogram : 경직경 초음파 검사

prostate volume : 전립선 용적

## 협의진단의뢰 Consultation Request

urology 비뇨의학과

weak stream : 약한 배뇨

sudden interruption : 급성 중단

nocturia : 야뇨증

dysuria : 배뇨통

discharge : 분비물

TRUS(Transrectal Ultrasonography) 경직장 초음파 촬영술

PSA(Prostatic Specific Antigen) 전립선 특이항원

## 수술기록 Operation Record

수술 소견 operative findings

ascites 복수

adhesion 유착

seeding 파종

resection margin : 절제면

수술 절차

retroperitoneal space : 후복막 공간

beside the anastomosis : 문합부 외에

long midline skin incision with extension to left : 왼쪽으로 뻗은 긴 중간선 피부 절개

after Low Anterior Resection, cholecystectomy : 하부 전방 절제술 후 담낭 절제술

Left lateral segmentectomy with right partial hepatectomy : 우측 부분 간 절제술을 통한 좌측 측부 절제술

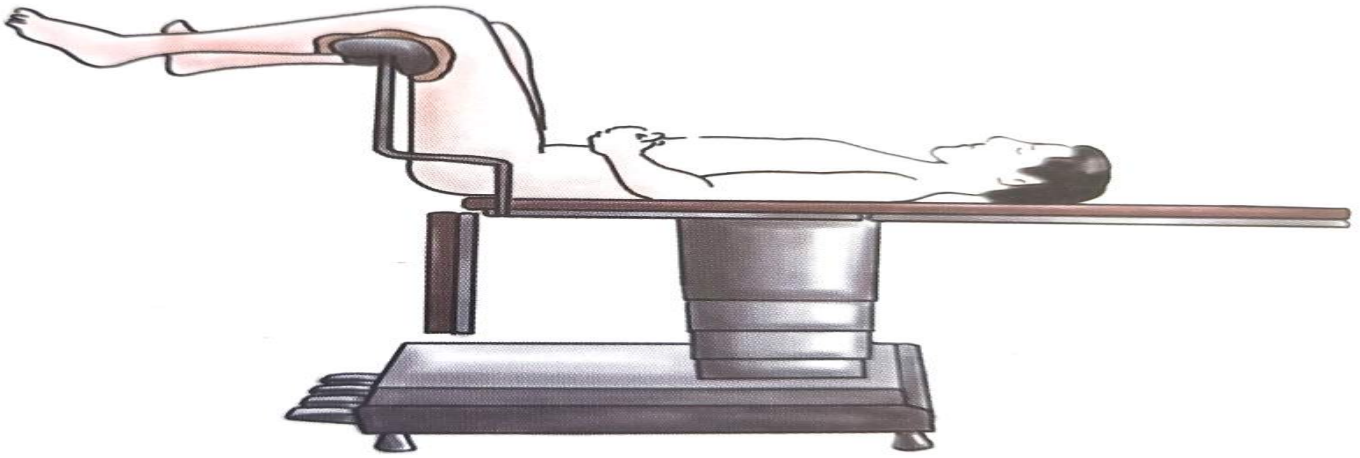
lithotomy position : 쇄설술 자세

\*쇄설술자세(lithotomy position) : 양와위에서 엉덩이를 수술 침대의 꺾이는 부분까지 내려오게 하고

다리를 외전시킨 상태로 발걸이에 올려주어, 회음부의 노출을 최대화 시킨 체위이다.

주로, 방광경 검사, 산부인과, 항문 수술에 이용되며, 양다리를 동시에 올리거나 내리지 않고

한쪽씩 움직일 경우 천자골관절 및 요통을 초래할 수 있다.



skin preparation : 피부 준비

draping : 덮개

lower midline skin incision : 아랫중선 피부 절개

peritoneal cavity : 복강

internal organ : 내장

examination : 검토

metastasis : 전이

surgeon : 외과 의사

Right pelvic wall : 오른쪽 골반 벽

peritoneum : 복막

Right ureter : 오른쪽 요관

rectosigmoid : 직장구불결장

mobilized : 수동

sacrococcygeal junction : 천골세포 접합부

blunt finger method : 둔기법

lateral suspensory liquiform : 측방 현탄액

division : 분열

inferior mesenteric artery : 하장간맥동맥


sigmoid : 구불창자

long kelly : 긴 켈리

purse-string clamp : 주머니끈 클램프

purse-string suture : 주머니끈 봉합

satinsky : 사틴스키(기구)



resection : 절제

Keith needle : 키스바늘(기구)



tumor mass : 종양 덩어리

anal canal : 항문관

betadine : 베타딘(인후통 약)

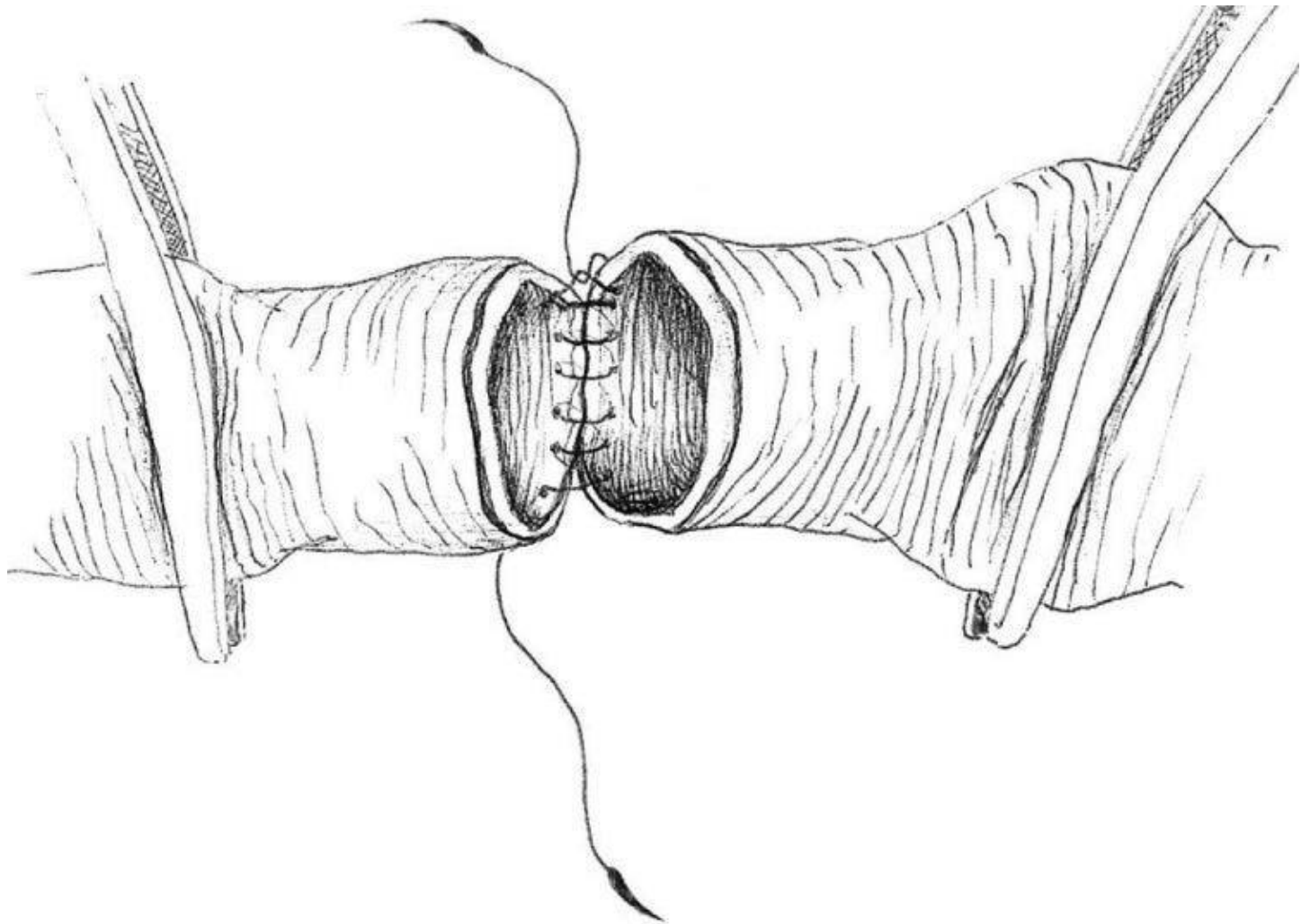
shaft : 줄기

anvil(=incus) : 침골

sigmoid colon : 구불 결장

instrument : 기구, 기기, 장비

end to end anastomosis : 단단문합술



specimen : 검사물

bleeding control : 출혈 억제

saline irrigation : 식염수 세척

saline : 식염수

irrigation : 세척  
falciform ligament : 낫인대, 겸상인대  
operative wound : 수술 상처  
layer by layer : 겹겹이  
aseptic dressing : 무균 드레싱

## 병리검사보고 Pathological Report

육안 Gross

No1. specimen consists of segmentally resected rectosigmoid colon with attached mesentery, measuring 20cm in length and 8cm in circumference

첫 번째. 표본은 길이 20cm, 둘레 8cm의 장간막이 부착된 분절 절제된 직장구불결장으로 구성되어 있습니다.

On opening, the mucosa shows an encircling obstructive tumor, measuring 3x5.5cm across.

개방 시 점막은 가로 3x5.5cm 크기의 주변 폐쇄성 종양을 나타냅니다.

The tumor is located in 2cm and 11cm apart from the bilateral resection margins.

종양은 양측 절제면에서 2cm, 11cm 떨어져 있습니다.

On serial sections, the tumor invades to the pericolic fat. Also a polyp is noted adjacent to the tumor.

연속적인 단면에서 종양은 회음부 지방으로 침입합니다. 또한 종양에 인접하여 용종이 관찰됩니다.

All lymph nodes are dissected. The separate small segment of colon is noted.

모든 림프절을 해부합니다. 결장의 분리된 작은 부분이 표시됩니다.

No2. specimen consists of two small fragments of colonic tissue, measuring 3x2cm.

두 번째. 표본은 3x2cm 크기의 두 개의 작은 결장 조직 조각으로 구성되어 있습니다.

No3. specimen consists of a round lymphoid tissue, measuring 2x1cm.

세 번째. 표본은 2x1cm 크기의 둥근 림프 조직으로 구성되어 있습니다.

One lymph node is identified.

림프절이 하나 확인되었습니다.

No4. specimen consists of a liver segment with attached ligament, measuring 16x7x6cm and weighing 230gm.

네 번째. 표본은 인대가 부착된 간 분절로 구성되어 있으며, 크기는 16x7x6cm, 무게는 230gm입니다.

The cut surface shows three separate round whitish yellow tumor masses, measuring 4x2.5cm in the largest one, at the subcapsular area.

절단된 표면은 피막하 영역에서 가장 큰 크기인 4x2.5cm 크기의 3개의 분리된 둥근 백색 황색 종양 덩어리를 보여줍니다.

Three sections are embedded in block 4-1 to 4-3.

블록 4-1~4-3에는 3개의 섹션이 내장되어 있습니다.

No5. specimen consists of a wedge resected liver tissue, measuring 8x4x3.5cm.

다섯 번째. 표본은 8x4x3.5cm 크기의 쐐기 절제 간 조직으로 구성되어 있습니다.

The cut surface shows a round tumor mass, measuring 2x1.5cm.

절단된 표면은 2x1.5cm 크기의 둥근 종양 덩어리를 보여줍니다.

Two sections are embedded in block 5-1 and 5-2.

블록 5-1 및 5-2에 2개의 섹션이 내장되어 있습니다.

No6. specimen consists of a gallbladder, measuring 5x1.5cm.

여섯 번째. 표본은 5x1.5cm 크기의 담낭으로 구성되어 있습니다.

(Key No ; 1-1 & RM : resection margins, 1-2 & 3 : tumor, 1-4 : polyp, 1-5 : normal, LN1 to LN3 : dissected nodes)

(Key No; 1-1 & RM : 절제면, 1-2 & 3 : 종양, 1-4 : 용종, 1-5 : 정상, 림프절1 ~ 림프절3 : 해부절)

진단명

rectal colon : 직장 결장



low anterior resection : 하부 전방 절제술

adenocarcinoma, moderately differentiated, mixed polypoid adenoma & infiltrative type,

선암종, 적당히 분화된 혼합 용종 선종 및 침윤형,

2) invasion to the pericolic fat with obstruction to the lumen

2) 내강에 장애를 동반한 회음부 지방으로의 침입

3) free bilateral resection margins

3) 자유 양측 절제면

4) metastasis in four among 17 pericolic LNs(4/17)

4) 17개의 주기성 림프절 중 4개의 전이(4/17)

Hyperplastic polyp(x1) : 과형성 용종(x1)

Liver, left lateral segment & right S6/7, segmentectomy and wedge resection : Adenocarcinoma, metastatic(left lateral segment : x3, right : x1)

간, 왼쪽 측면 조각 & 오른쪽 S6/7, 조각 절제 및 췌기 절제; 선암종, 전이성(왼쪽 측면 조각 : x3, 오른쪽 : x1)

Gallbladder,cholecystectomy : No malignancy with cholecystitis

담낭, 담낭절제술: 담낭염을 동반한 악성종양 없음

## 내시경검사결과 Endoscopy Result

관찰 기록 Obervation findings

Erythematous mucosa on antrum : 고막의 홍반성 점막

Chronic superficial gastritis, antrum : 만성 표재성 위염, 고막

Duodenum : 십이지장

CSG(Chronic Superficial Gastritis) : 만성 표재성 위염